

INSTITUTO FEDERAL DE EDUCAÇÃO, CIÊNCIA E TECNOLOGIA DA PARAÍBA
CAMPUS SOUSA
BACHARELADO EM MEDICINA VETERINÁRIA

Felipe Boniedj Ventura Alvares

Avaliação da técnica Centrífugo-Flutuação em Solução de Sacarose (CFSS) para o diagnóstico laboratorial de ácaros causadores de sarna

Felipe Boniedj Ventura Alvares

Avaliação da técnica Centrífugo-Flutuação em Solução de Sacarose (CFSS) para o diagnóstico laboratorial de ácaros causadores de sarna

Trabalho de Conclusão de Curso apresentado, como parte das exigências para a conclusão do Curso de Graduação de Bacharelado em Medicina Veterinária do Instituto Federal da Paraíba, Campus Sousa.

Orientador: Prof. Dr. Vinicius Longo Ribeiro Vilela

Felipe Boniedj Ventura Alvares

Avaliação da técnica Centrífugo-Flutuação em Solução de Sacarose (CFSS) para o diagnóstico laboratorial de ácaros causadores de sarna

Trabalho de Conclusão de Curso defendido e aprovado em pela Comissão Examinadora:

Orientador(a):



Professor Doutor Vinícius Longo Ribeiro Vilela
Instituto Federal de Educação, Ciência e Tecnologia da Paraíba
Curso de Medicina Veterinária

Avaliadores (a):



Professora Doutora Thais Ferreira Feitosa
Instituto Federal de Educação, Ciência e Tecnologia da Paraíba
Curso de Medicina Veterinária



Professora Doutora Lisanka Ângelo Maia
Instituto Federal de Educação, Ciência e Tecnologia da Paraíba
Curso de Medicina Veterinária

Sousa-PB

10/05/2021

“Se vi mais longe, foi por estar sob
os ombros de gigantes.”
(Isaac Newton).

AGRADECIMENTOS

Agradeço primeiramente a Deus pelo dom da vida, força de vontade e capacidade para superar todos os desafios que até então enfrentei.

A minha família, especialmente aos meus pais, Sônia Maria e Sigmund Freud, por todo apoio e compreensão, eles que também foram durante todos esses anos meus maiores grandes exemplos de inspiração.

Aos meus avós Maria Madalena (*in memorian*), José Bezerra, Teresinha de Jesus e Alderico Leandro.

À minha irmã, Maria Clara, por todas as brincadeiras e pelo carinho que tem por mim.

Ao meu primo, Diogo Alvares (Dob), grande amigo e parceiro, pelo apoio e amizade cultivada ao longo de nove anos.

Ao meu grande amigo, Lucas Calixto (SnowSans), pelo apoio, brincadeiras e tempo gasto comigo.

Aos amigos que encontrei durante toda essa trajetória, em especial, Lucas Lima, que me acompanhou no curso e esteve comigo em grandes dificuldades.

A equipe dos laboratórios LIDIC e LPV, Larissa, Juliana, Roberto, Paulo, Wlysse, Clarisse, Luana, Leonardo e os demais, pelas inúmeras ajudas nos Projetos de Pesquisa que desenvolvemos.

Aos professores Vinícius Longo e Thais Feitosa por me orientarem durante minha formação acadêmica, em especial ao Prof. Vinicius pela paciência comigo, imensa ajuda e orientação nesse trabalho de conclusão, sendo além de orientador, um grande amigo.

A todos meus professores da graduação por todos os ensinamentos no decorrer do curso.

A todos os colegas que participaram comigo e que passaram juntos a mim por todas as adversidades do curso.

RESUMO: Dentre as dermatopatias que acometem os cães, as sarnas destacam-se por elevada casuística e necessidade de intervenções veterinárias. O diagnóstico pela pesquisa direta em microscópio (PDM) possui dois entraves, a confecção contínua de lâminas quando negativas e o alto tempo de leitura. Desta forma, objetivou-se comparar as eficácias entre a PDM e a técnica de Centrífugo-Flutuação em Solução de Sacarose (CFSS) em amostras de cães provenientes do semiárido da Paraíba. Foram utilizadas amostras de 136 cães, sendo confeccionadas três lâminas de cada exame (PDM/ CFSS). As leituras da técnica eram interrompidas em caso de positividade. Foram obtidas 56,6% (77/136) amostras positivas, destas, 76,6% (59/77) positivas em ambas as técnicas, 13%(10/77) apenas na PDM e 10,4% (8/77) apenas na CFSS, não diferindo estatisticamente entre si ($P \geq 0,05$). A CFSS apresentou maior qualidade na leitura, pela considerável redução de sujidades nas lâminas, otimizando do tempo de leitura. Foram obtidos os valores de sensibilidade (85,55%), especificidade (88,05%), acurácia (86,76%), valor preditivo positivo (88,05%), negativo (85,05%) e o coeficiente Kappa (0,73), considerado substantivo. Concluiu-se que a técnica CFSS apresentou alta capacidade diagnóstica para sarnas, similar à da PDM, com maior otimização do tempo de leitura, reduzindo os artefatos e melhor evidenciando os ácaros.

Palavras-chave: Acariose. Caninos. Pesquisa Direta em Microscópio.

ABSTRACT: Among the skin disorders of dogs, scabies are notable for their high casuistry and the need for veterinary interventions. The diagnosis by direct microscope research (DMR) has two obstacles, the continuous manufacture of slides when negative and high reading time. Thus, the objective was to compare the efficacy between the DMR and the Centrifugal-Floatation in Sucrose Solution (CFSS) technique in samples of dogs from the semi-arid region of Paraíba State. Samples from 136 dogs were used, three slides were made for each exam (DMR / CFSS). The readings were interrupted in case of positivity. Were obtained 56.6% (77/136) of positive samples, in which, 76.6% (59/77) were positive in both techniques, 13% (10/77) only in DMR and 10.4% (8/77) only in CFSS, and did not differ statistically ($P \geq 0.05$). The CFSS showed higher quality in reading, due to the considerable reduction of artifacts on the slides, optimizing the reading time. The values of sensitivity (85.55%), specificity (88.05%), accuracy (86.76%), positive predictive value (88.05%), negative (85.05%) were obtained and the Kappa coefficient (0.73) was considered substantial. It was concluded that the CFSS showed high diagnostic capacity for scabies, similar to that of DMR, with optimized reading time, reducing artifacts and better showing mites.

Keywords: Canine. Direct Microscope Research. Mange.

LISTA DE ILUSTRAÇÕES

- Figura 1 – Fluxograma da adaptação da técnica de Centrífugo-Flutuação em Solução de Sacarose (CFSS) utilizada para o diagnóstico de ácaros causadores de sarnas em cães no Semiárido da Paraíba. 1: Realização do raspado cutâneo profundo. 2: Acondicionamento da amostra em pote coletor. 3: Adição da Solução Hipersaturada de Sacarose, modificada. 4: Macerar o raspado no pote coletor com auxílio de bastão. 5: Centrifugação da solução resultante a 1000 x g, durante 10 minutos. 6: Pipetagem cautelosa do sobrenadante do material centrifugado. 7: Adição da amostra em lâmina, sob lamínula. 8: Leitura ao microscópio óptico, em objetiva de 10x (aumento de 100x). 9: Visualizar ácaros caracteriza a amostra como positiva..... 17
- Figura 2 – Positividade para ácaros causadores de sarnas observada em exames de Centrífugo-Flutuação em Solução de Sacarose (CFSS) e Pesquisa Direta em Microscópio (PDM) de acordo com a sequência de lâminas confeccionadas..... 19
- Figura 3: Fotomicrografias ópticas em exames de pesquisa de ácaros. A e C: *Sarcoptes scabiei* encontrada durante a CFSS, objetivas de 10x e 40x, respectivamente. B e D: *Sarcoptes scabiei* encontrada durante a PDM, objetivas de 10x e 40x, respectivamente..... 21

LISTA DE TABELAS

Tabela 1 – Positividade para ácaros causadores de sarnas observada em exames de Centrífugo-Flutuação em Solução de Sacarose (CFSS) e Pesquisa Direta em Microscópio (PDM) com seus respectivos valores pelo teste de Qui-quadrado de McNemar.....	19
---	----

LISTA DE ABREVIATURAS

CFSS	Centrífugo-Flutuação em Solução de Sacarose
<i>D. canis</i>	<i>Demodex canis</i>
<i>D. cati</i>	<i>Demodex cati</i>
<i>D. injai</i>	<i>Demodex injai</i>
<i>D. gatoi</i>	<i>Demodex gatoi</i>
ELISA	Ensaio de Imunoabsorção Enzimática
<i>N. cati</i>	<i>Notoedres cati</i>
PDM	Pesquisa Direta em Microscópio
SHS	Solução Hipersaturada de Sacarose
<i>S. scabiei</i>	<i>Sarcoptes scabiei</i>
VPN	Valor Preditivo Negativo
VPP	Valor Preditivo Positivo

SUMÁRIO

1. INTRODUÇÃO	12
2. FUNDAMENTAÇÃO TEÓRICA	13
2.1. Dermopatias causadas por sarnas em cães	13
2.2. Ciclo Evolutivo de Sarnas Escavadoras	13
2.3. Diagnóstico laboratorial de sarnas	14
2.4. Tratamento, Controle e Profilaxia das Sarnas	14
3. MATERIAL E MÉTODOS	16
3.1. Amostras utilizadas no experimento	16
3.2. Processamento das amostras	16
3.3. Análise estatística	18
4. RESULTADOS E DISCUSSÃO	18
5. CONCLUSÃO	21
6 REFERÊNCIAS BIBLIOGRÁFICAS	22

1. INTRODUÇÃO

Na clínica médica de pequenos animais, as dermatopatias se destacam pela sua alta casuística. Acredita-se que entre 20 e 75% dos atendimentos veterinários em clínicas e hospitais sejam decorrentes de dermatopatias (SCOTT et al., 2001). As principais enfermidades cutâneas são as sarnas, dermatofitoses e piodermatites (MORIELLO; DEBOER, 2012). As sarnas são doenças parasitárias causadas por ácaros, em sua maioria escavadores, que cursam com dermatite extremamente pruriginosa, causando intenso desconforto nos animais, levando-os a automutilação (STEPHENSON et al., 2013). São invariavelmente acompanhadas por exagerada produção de gordura na pele dos animais infestados, podendo desenvolver aspecto e odor desagradáveis.

Devido às escoriações de caráter crostoso na pele dos animais, que são chamativas e causam repulsa ao toque, as sarnas comumente levam o tutor a buscar auxílio veterinário mais rapidamente. O diagnóstico das sarnas inicia com raspado cutâneo profundo, que é submetido a técnicas de diagnóstico laboratoriais (ALMEIDA et al., 2019). A técnica mais comumente utilizada é a pesquisa direta em microscópio (PDM). Essa consiste em retirar uma pequena parte da amostra proveniente do raspado cutâneo, macerá-la em hidróxido de potássio a 10%, levar ao microscópio óptico (aumento de 100x) e procurar pelos ácaros causadores de sarnas.

O primeiro ácaro a ser encontrado na PDM classifica a amostra como positiva. Porém, para que a mesma seja considerada negativa, há necessidade da leitura de lâminas consecutivas até que todo o material enviado para análise seja utilizado, o que eleva o tempo de realização da técnica, tornando-a, por vezes, onerosa e pouco eficaz. Além disso, é uma técnica de leitura lenta, pois há muitas sujidades no material, podendo mascarar a presença dos ácaros, resultando em falsos-negativos.

A técnica de Centrífugo-Flutuação em Solução de Sacarose (CFSS) é comumente utilizada para diagnóstico de cistos e oocistos de protozoários, bem como ovos de helmintos em fezes, necessitando de solução hipersaturada de sacarose (SHS) na densidade de 1,2 g/mL (SHEATHER, 1923). A técnica consiste na segregação dos agentes parasitários do material colhido por meio da adição de solução de sacarose com alta densidade, seguida por centrifugação. Apesar de muito difundida, não foram encontrados relatos na literatura consultada sobre a eficácia desta técnica quando utilizada para o diagnóstico de ácaros causadores de sarna.

Diante do exposto, o propósito deste trabalho foi avaliar a eficácia da CFSS em comparação a PDM, em amostras provenientes de cães com lesões sugestivas para sarnas no semiárido da Paraíba.

2. FUNDAMENTAÇÃO TEÓRICA

2.1. Dermatopatias causadas por sarnas em cães

As dermatopatias são causadas por diversos agentes, tais como bactérias, fungos, ectoparasitos e reações imunes a agentes tópicos, além das neoplasias (SOUZA et al., 2009) e compreendem 30 a 40% dos atendimentos clínicos de cães e gatos (ROCHA et al., 2008). Dentre as dermatopatias parasitárias, se destacam as causadas por sarnas, representando aproximadamente 18% dos casos de dermatopatia em cães (ROCHA et al., 2008; VALENCIO et al., 2018).

Sarcoptes scabiei e *Notoedres cati* são ácaros sarcoptiformes, com morfologia similar, sendo ácaros de corpo globoso, com membros curtos, superfície ventral achatada e quelíceras adaptadas para cortar (TAYLOR, 2017). As sarnas sarcoptiformes são de caráter escavador e criam vastas galerias na pele, causando grande desconforto aos animais, com intenso prurido que leva os animais a danificar a pele ao coçar ou mordiscar (FERRARI et al., 2008; TAENZLER et al., 2016).

Demodex spp. são ácaros com corpo alongado em forma de charuto, que habitam os folículos pilosos e glândulas sebáceas, sendo comensais nesses locais nos animais domésticos (TAYLOR, 2017). A sarna demodécica possui prevalência maior que os ácaros sarcoptiformes (SOUZA et al., 2009; SIMÕES et al., 2018; VALENCIO et al., 2018), sendo que as espécies que acometem cães são *Demodex canis* e *Demodex injai*, enquanto as que acometem gatos são *Demodex cati* e *Demodex gatoi* (MUELLER et al., 2020).

A sarna demodécica é considerada comensal do trato tegumentar, tanto de cães como de gatos, no entanto, sob condições de imunossupressão, ela pode se desenvolver à sua forma generalizada (SINGH; DIMRI, 2014; BEUGNET et al., 2016).

2.2. Ciclo Evolutivo de Sarnas Escavadoras

Os ácaros sarcoptiformes passam pelas fases de ovo, larva, dois estágios ninfais (protoninfa e deutoninfa), adultos imaturos e fêmea adulta, sendo que esta transformação da fêmea imatura em adulta ocorre após a fertilização. Os machos adultos, após a cópula morrem. A fêmea fertilizada escava galerias na pele e conforme escava, efetua a postura dos ovos gradualmente. Os ovos eclodem com dois a três dias de intervalo durante dois meses, os mesmos dão origem a larvas hexápodes que passam para a superfície da pele onde procuram alimento, abrigo e passam por uma ecdise, surgindo as ninfas octópodes. Após uma nova ecdise, surgem os machos e as fêmeas imaturas, o macho procura as fêmeas para a fertilização. Após alguns dias, a fêmea imatura, já fertilizada, passa pela última ecdise,

resultando na fêmea adulta, que procura penetrar a pele, recomeçando o ciclo. O ciclo se completa em 10 a 14 dias (TAYLOR et al., 2017).

2.3. Diagnóstico laboratorial de sarnas

O diagnóstico é comumente realizado a partir da técnica de Pesquisa Direta em Microscópio (PDM) com raspados cutâneos (FERRARI et al., 2008). A técnica de pesquisa direta consiste em macerar o material do raspado cutâneo, acondicionar esse material em lâminas, adicionar solução de Hidróxido de Potássio a 10%, cobrir com lamínulas, levar ao microscópio e realizar a leitura, preferencialmente em aumento de 100x, na objetiva de 10x (ROCHA et al., 2008).

A PDM é um exame qualitativo, portanto, classifica a amostra como positiva ou negativa para a presença de sarnas. O exame é realizado e múltiplas lâminas são criadas consecutivamente até que o primeiro ácaro seja encontrado, classificando a amostra como positiva ou que o material se esgote sem visualização de sarnas, classificando a amostra como negativa (ZORBOZAN et al., 2020).

Existem diversas variantes da PDM, que substituem o hidróxido de potássio por violeta gensiana (KHAMZINA et al., 2011), ou utilizando hidróxido de potássio, dimetil sulfóxido, fluoresceína e azul de evans, sequencialmente, para clareamento e coloração dos agentes e melhorar a visualização dos mesmos (SHUWEN et al., 2019). O Hidróxido de Potássio é utilizado na PDM em virtude da clarificação dos debris de pele e dos ácaros, para facilitar a leitura (SAMPAIO et al., 2016).

O diagnóstico de sarnas também é possível através de ensaios sorológicos, como o ELISA (SILVA et al., 2018), biópsias, exames histopatológicos e tricogramas, para ácaros demodiformes (MUELLER et al., 2020). De acordo com a sua descrição original, é possível utilizar a técnica de CFSS para o diagnóstico de sarnas (SHEATHER, 1923).

2.4. Tratamento, Controle e Profilaxia das Sarnas

Com o diagnóstico definitivo, o tratamento pode ser instituído e varia de acordo com o agente encontrado. O tratamento eficiente para ácaros sarcoptiformes pode ser feito com a utilização de lactonas macrocíclicas, izoxazolinias, imidazotiazóis e em alguns países, amitraz (TAENZLER et al., 2016).

Em relação aos ácaros demodiformes, o seu tratamento é custoso, laborioso e pode haver reincidivas (MARTONI et al., 2017). O tratamento com amitraz também é possível, no entanto esta opção requer utilização apropriada para obter eficiência no tratamento de

Demodex spp, bem como o próprio contato com a pele, encurtamento dos pelos previamente ao uso e evitar lavagens durante o contato do medicamento com a pele (MUELLER et al., 2020).

Devido à localização dos ácaros demodiformes nos folículos pilosos, a distribuição de medicamentos pelo sangue aos agentes é dificultada, por isso o tratamento só se torna eficaz com aplicações diárias do medicamento, submetendo, no entanto, o animal ao risco de intoxicação pelo medicamento devido às aplicações diárias (MUELLER et al., 2020).

A utilização de izoxazolinias é uma das mais recomendadas, pois a administração confere proteção por 12 semanas contra ectoparasitos e apresenta alta eficiência no controle tanto de sarnas demodécicas (BEUGNET et al., 2016; DJURIC et al., 2019) como sarcoptiformes (TAENZLER et al., 2016).

Para o controle e profilaxia dos ácaros causadores de sarnas é necessário utilizar equipamentos de proteção individual (EPI) ao manusear os animais e ao tratar os animais doentes. Ainda, é necessário segregar os animais infestados dos animais sadios. O ambiente contaminado deve ser higienizado e pulverizado com agentes acaricidas, enquanto os materiais de EPI devem ser descartados após o uso (BARROS et al., 2019).

Todos os animais habitantes de um mesmo ambiente devem ser tratados simultaneamente (FERRARI et al., 2008) e pode ser realizada, como protocolo de tratamento, a administração de ivermectina 1% aos infestados em intervalos de uma semana, quatro aplicações, em virtude da liberação e eclosão lenta de ovos, para evitar recidivas (BARROS et al., 2019).

3. MATERIAL E MÉTODOS

3.1. Amostras utilizadas e local de realização do experimento

Foram utilizados 136 cães provenientes do município de Sousa, Alto Sertão da Paraíba, durante o período de outubro de 2019 a fevereiro de 2020. Os animais apresentavam sintomatologia característica de dermatopatias e tiveram amostras coletadas por raspados cutâneos profundos durante atendimento na Clínica Médica de Pequenos Animais do Hospital Veterinário Adílio Santos de Azevedo (HV-ASA), Instituto Federal de Educação, Ciência e Tecnologia da Paraíba – IFPB, Campus Sousa.

Os raspados cutâneos foram realizados em duplicatas, sendo cada amostra destinada para a realização de uma técnica (PDM/ CFSS). O material era adquirido da mesma lesão, porém em áreas distintas, utilizando-se separadamente uma lâmina de bisturi N° 24 e um coletor com tampa rosqueável para cada duplicata, coletando-se a mesma quantidade de material. Posteriormente, o material era processado no Laboratório de Parasitologia Veterinária (LPV/ IFPB).

3.2. Processamento das amostras

O processamento por meio da PDM consistiu na adição de pequenos fragmentos da amostra em lâmina de vidro, com adição de uma gota de solução de hidróxido de potássio 10%. Em seguida, era realizada a maceração e adição lamínula para leitura em microscópio óptico em objetiva de 10x (aumento de 100x).

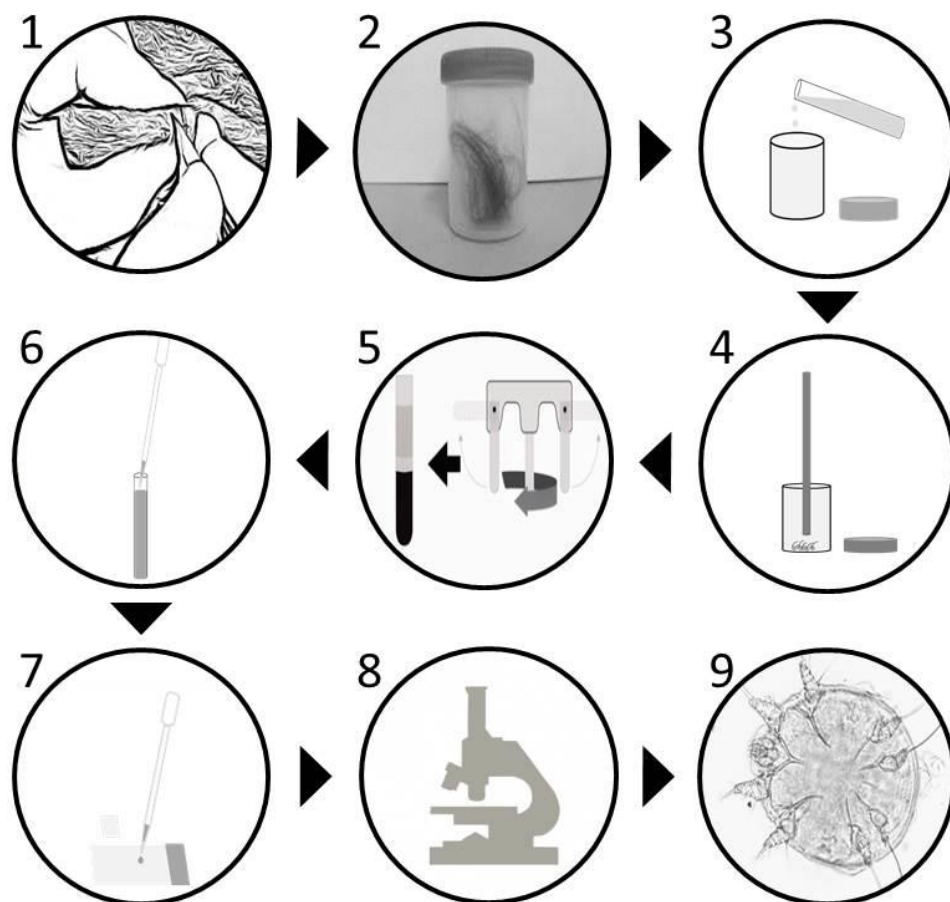
Para o processamento pela CFSS para pesquisa de ácaros, foi necessário produzir uma modificação da SHS (SHEATHER, 1923), que consistiu no aumento da densidade da SHS. Para isso, adicionou-se 1000g de açúcar cristal comercial em 770 mL de água, sendo a mistura aquecida a 90°C e homogeneizada constantemente durante 15 minutos, resultando em solução com densidade de 1,4g /mL. Posteriormente, foi acondicionada em frascos e armazenada em temperatura de 2 - 8° C até sua utilização.

Para a avaliação da CFSS, a amostra era macerada durante um minuto dentro do pote coletor, homogeneizada em 10 mL de SHS e o conteúdo era posteriormente transferido para tubo tipo Falcon 15mL, sem peneirar, com tampa rosqueada. Os tubos eram centrifugados a 1000 x g durante 10 minutos, posteriormente o sobrenadante era coletado com ajuda de pipeta, depositadas duas gotas em cada lâmina, adicionada lamínula. Em seguida, era realizada a leitura em microscópio óptico, na objetiva de 10x (em aumento de 100x). Para

facilitar o entendimento do processo de realização da CFSS, a sequência da técnica foi detalhada em fluxograma descrito na Figura 1.

Além da modificação na densidade de SHS, houve a remoção da filtragem do material com gaze descrita na técnica de Sheather (1923), para evitar redução da quantidade de ácaros da amostra. Também foi realizada uma alteração na velocidade de centrifugação (para 1000 x g) com o objetivo de aumentar a taxa de flutuação dos ácaros, para permitir um aumento na quantidade de ácaros visualizados, a fim de reduzir a quantidade de lâminas necessárias para a leitura e a possibilidade de ácaros se dispersarem no líquido após a centrifugação.

Figura 1 – Fluxograma da adaptação da técnica de Centrífugo-Flutuação em Solução de Sacarose (CFSS) utilizada para o diagnóstico de ácaros causadores de sarnas em cães no Semiárido da Paraíba. 1: Realização do raspado cutâneo profundo. 2: Acondicionamento da amostra em pote coletor. 3: Adição da Solução Hipersaturada de Sacarose, modificada. 4: Macerar o raspado no pote coletor com auxílio de bastão. 5: Centrifugação da solução resultante a 1000 x g, durante 10 minutos. 6: Pipetagem cautelosa do sobrenadante do material centrifugado. 7: Adição da amostra em lâmina, sob lamínula. 8: Leitura ao microscópio óptico, em objetiva de 10x (aumento de 100x). 9: Observação de ácaros, caracterizando a amostra como positiva.



Cada técnica foi realizada com a produção de até três lâminas consecutivas. Caso uma lâmina resultasse em positiva para ácaros, o exame era finalizado. Se resultasse negativa, esse procedimento se repetia até a terceira lâmina.

A comparação entre as duas técnicas foi feita com base na capacidade de diagnóstico, levando em consideração os resultados positivos ou negativos, a facilidade de leitura e quantidade de lâminas necessárias para o diagnóstico.

3.3. Análise estatística

A PDM foi utilizada para comparação com a CFSS por ser considerada padrão ouro para o diagnóstico de sarnas profundas (FERRARI et al., 2008; MUELLER et al., 2012).

Foi utilizado teste qui-quadrado de McNemar para determinação de significância estatística dos resultados no nível de 1% de significância. Foram realizados os cálculos de sensibilidade, especificidade, valor preditivo positivo e negativo, assim como a acurácia (SOARES; SIQUEIRA, 2002). Para mensuração da intensidade de concordância entre os testes diagnósticos, foi utilizado o coeficiente Kappa (CAMARALAC et al., 2019). Foi utilizado, para os cálculos estatísticos o programa BioEstat 5.0 (AYRES et al., 2007).

4. RESULTADOS E DISCUSSÃO

No presente estudo, 56,6% (77/136) cães foram positivos para ácaros causadores de sarna. Dentre as amostras positivas, 66,2% (51/77) apresentaram ácaros do gênero *Demodex*, 32,5% (25/77) *Sarcoptes* e uma (1,3%; 1/77) para ambos os gêneros. Valencio et al. (2018) obtiveram, na mesma área de estudo, ocorrência de 80% de *Demodex canis* e 20% de *Sarcoptes* spp em amostras provenientes de cães pela técnica de PDM. Assim como Rocha et al. (2008) em Mossoró, Rio Grande do Norte, encontraram uma frequência de 90,9% (70/77) de ácaros do gênero *Demodex* e 9,1% (7/77) de ácaros do gênero *Sarcoptes* em cães.

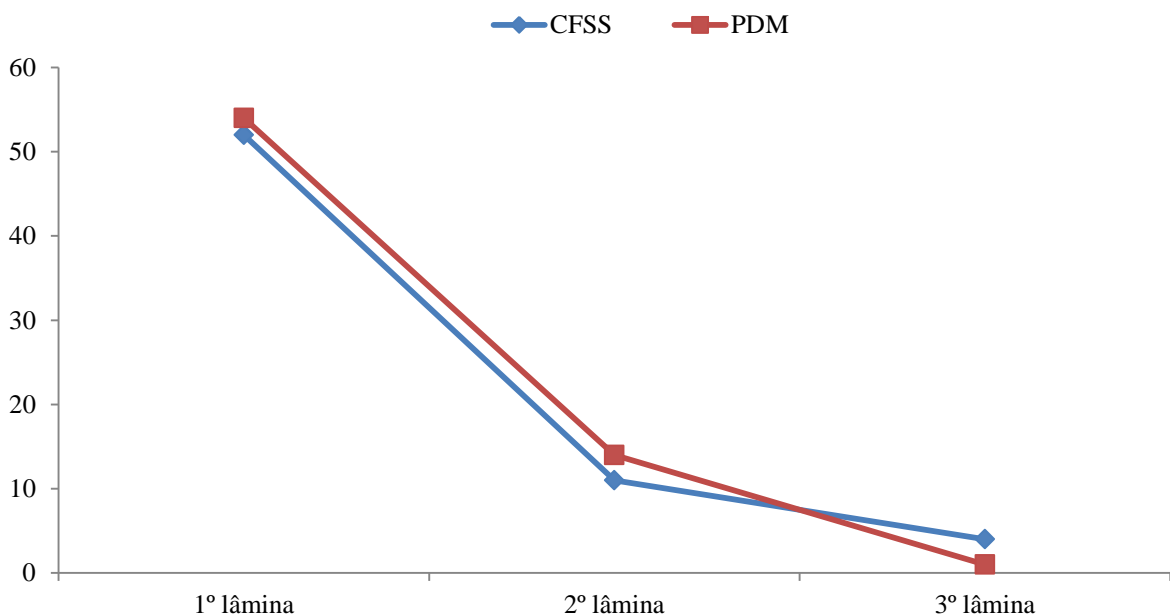
Foram positivas em ambas as técnicas 76,6% (59/77) das amostras, 13% (10/77) apenas na PDM e 10,4% (8/77) apenas na CFSS, não diferindo estatisticamente entre si ($P \geq 0,05$) (Tabela 1).

Tabela 1 – Positividade para ácaros causadores de sarnas observada em exames de Centrífugo-Flutuação em Solução de Sacarose (CFSS) e Pesquisa Direta em Microscópio (PDM) com seus respectivos valores pelo teste de Qui-quadrado de McNemar (χ^2).

	PDM +	PDM -	χ^2
CFSS +	59	8	
CFSS -	10	59	0,8145

Pela CFSS foram diagnosticadas positivas 87% (67/77), sendo que 77,6% (52/67) das amostras já na primeira lâmina produzida; 16,4% (11/67) na segunda lâmina; e 6% (4/67) na terceira lâmina (Figura 2), demonstrando similaridade à PDM. Este resultado demonstrou que há necessidade de confeccionar três lâminas para obter maior sensibilidade na CFSS.

Figura 2 – Positividade para ácaros causadores de sarnas observada em exames de Centrífugo-Flutuação em Solução de Sacarose (CFSS) e Pesquisa Direta em Microscópio (PDM) de acordo com a sequência de lâminas confeccionadas.



Foi observado que a PDM obteve a maioria dos seus resultados positivos até a segunda lâmina, raramente sendo positivos na terceira lâmina e apenas uma amostra obteve tal resultado. Isso se atribui ao fato de que o material mais contaminado com ácaros, que é agregado à lâmina de bisturi foi utilizado nas primeiras duas lâminas da PDM, fazendo com

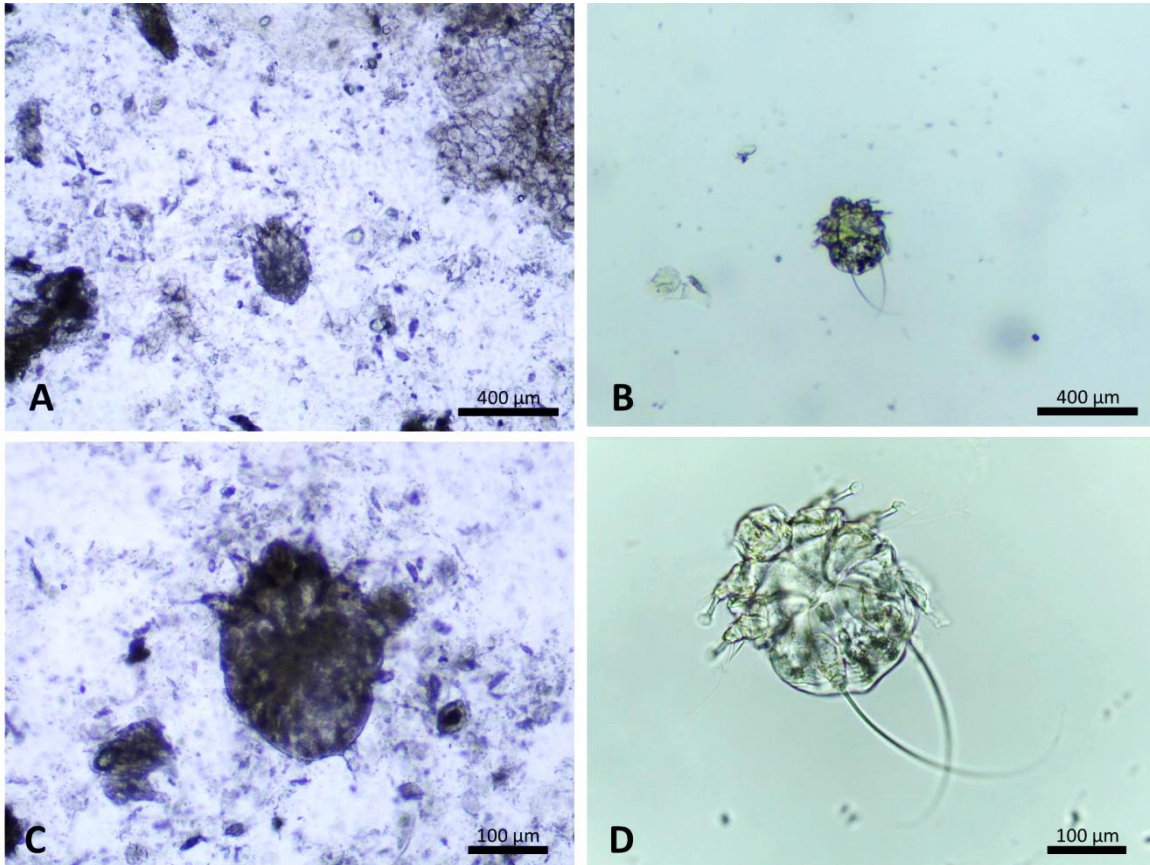
que os resultados fossem positivos mais precocemente e raramente positivos após a utilização desse material.

A CFSS apresentou sensibilidade de 85,55% e especificidade de 88,05%. A acurácia da CFSS foi de 86,76%, Valor Preditivo Positivo (VPP) de 88,05% e Valor Preditivo Negativo (VPN) de 85,05%. A concordância Kappa foi considerada substantiva de 0,73 (LANDIS; KOCH, 1977), demonstrando que as duas técnicas tem potencial diagnóstico similar. Em um estudo realizado comparando a biópsia superficial de pele com a PDM, Zorbozan et al. (2020) observaram que a sensibilidade da biópsia (57,1%) foi maior do que a da PDM (42,9%). Em um trabalho similar, Camaralac et al. (2019) descreveram que o teste de fita de acetato teve o mesmo potencial diagnóstico da PDM, porém o teste do arrancamento de pelo se mostrou ineficaz no diagnóstico de sarnas sarcoptiformes em 17 gatos.

A PDM é preconizada na literatura como padrão ouro (FERRARI et al., 2008; MUELLER et al., 2012), tendo sua leitura realizada na objetiva de 10x (ROCHA et al., 2008; SINGH, 2019), que possui 100 vezes a ampliação visual, porém a PDM possui muitos debrís devido à raspagem que dificultam a leitura.

A CFSS teve ótima visibilidade ao microscópio, com pouquíssimos debrís e maior evidenciamento dos ácaros (Figura 3). No entanto, mesmo a PDM utilizando Hidróxido de Potássio 10% para redução de sujidades ainda apresentava a visibilidade dificultada pelas mesmas, exigindo maior atenção e, conseqüentemente, maior tempo para a leitura. Sampaio et al. (2016) afirmam que a PDM utilizada com Hidróxido de Potássio pode ter resultados falso-negativos em virtude de dois fatores, o primeiro sendo a morte dos ácaros pelo contato com o Hidróxido de Potássio e a quantidade de sujidades, debrís e sangue nas lâminas.

Figura 3: Fotomicrografias ópticas em exames de pesquisa de ácaros. A e C: *Sarcoptes scabiei* encontrada durante a CFSS, objetivas de 10x e 40x, respectivamente. B e D: *Sarcoptes scabiei* encontrada durante a PDM, objetivas de 10x e 40x, respectivamente.



5. CONCLUSÃO

A CFSS apresentou capacidade diagnóstica similar à PDM para cães, no entanto, tem melhor visibilidade, otimizando o tempo gasto para a realização dos exames, sendo executada de forma simples e considerada uma opção viável para diagnóstico de ácaros causadores de sarnas em rotinas laboratoriais.

6 REFERÊNCIAS BIBLIOGRÁFICAS

- ALMEIDA, L. C.; FURTADO, G. D.; FARIAS, L. A. SARNA SARCÓPTICA EM CÃES: UMA BREVE REVISÃO. **Environmental Smoke**. v. 2, n. 2, p. 117-121. 2019.
- BARROS, F. C. P.; OLIVEIRA, A. L. M.; GALVÃO, L. E. M. & FARIAS, L. A. A importância da sarna sarcóptica na medicina veterinária: Revisão. **PubVet Medicina Veterinária e Zootecnia**. v. 13, n. 7, p. 1-5. 2019.
- BEUGNET, F.; HALOS, L.; LARSEN, D. & DE VOS, C. Efficacy of oral afoxolaner for the treatment of canine generalised demodicosis. **Parasite**. v. 23, n. 14. 2016.
- CARAMALAC, S. M.; CARAMALAC, S. M.; PALUMBO, M. I. P. & TERRA, V. J. B. Alternativas diagnósticas de escabiose felina. **Arquivo Brasileiro de Medicina Veterinária e Zootecnia**. v. 71, n. 5, p.1541-1544. 2019.
- DJURIC, M.; MILCIC MATIC, N.; DAVITKOV, D.; GLAVINIC, U.; DAVITKOV, D.; VEJNOVIC, B. & STANIMIROVIC, Z. Efficacy of oral fluralaner for the treatment of canine generalized demodicosis: a molecular-level confirmation. **Parasites & Vectors**. v. 2, n. 1. 2019.
- FERRARI, M. L. O. P.; OLIVEIRA, P. M.; ZENILDA, S. & PICCININ, A. Sarna sarcóptica em cães. **Revista Científica Eletrônica de Medicina Veterinária**. v. 1, nº 10, p. 1-5. 2008.
- KHAMZINA, E. V.; LUTFULLIN, M. K.; LUTFULLINA, N. A.; ZARIPOVA, A. & MONEYRAMBONA, J. C. **Method to diagnose sarcoptoidosis in animals**. Depositante: Instituição Educacional Estadual Federal de Educação Profissional Superior "Academia Estadual de Medicina Veterinária de Kazan em homenagem a N.E. Bauman". RU nº 2477475C2. Data do depósito: 21 de abril de 2011. Concessão: 10 de março de 2013.
- LANDIS, J. R. & KOCH, G. G. The Measurement of Observer Agreement for Categorical Data. **Biometrics**. v. 33, n. 1, 1977.
- MARTONI, E. O.; PEIXOTO, D. D.; FERNANDES, J. T.; LOPES, M. F. & GUEDES, R. L. Raspado de Pele para Diagnóstico e Tratamento de Demodicose em Cães. **Revista Eletrônica Biociências, Biotecnologia e Saúde**. v. 10, nº 19, p. 134-136. 2017.
- MORIELLO, K. A.; DEBOER, D. J. Dermatophytosis. In: GREENE, C. E. Infectious diseases of the dog and cat. 4th ed. St Louis: **Elsevier**, p. 588-602. 2012.
- MUELLER, R. S.; BENSIGNOR, E.; FERRER, L.; HOLM, B.; LEMARIE, S.; PARADIS, M. & SHIPSTONE M. A. Treatment of demodicosis in dogs: 2011 clinical practice guidelines. **Veterinary Dermatology**. v. 23, n. 2, p. 86–96, e20-1. 2012.
- MUELLER, R. S.; ROSENKRANTZ, W.; BENSIGNOR, E.; KARAS-TECZA, J.; PATERSON, T. & SHIPSTONE, M. A. Diagnosis and treatment of demodicosis in dogs and cats. **Veterinary Dermatology**. v. 31, n. 1, p. 5–27. 2020.
- ROCHA, G. S.; AHID, S. M. M.; BEZERRA, A. C. D. S.; FILGUEIRA, K. D. & SANTOS, J. P. S. Frequência de ácaros de cães e gatos no município de Mossoró, Rio Grande do Norte. **Acta Scientiae Veterinariae**. v. 36, nº 3, p. 263-266. 2008.

- SAMPAIO, K. O.; OLIVEIRA, L. M. B.; BURMANN, P. M.; SOUSA FILHO, R. P.; EVANGELISTA, J. S. A. M. & CUNHA, M. G. M. C. M. Acetate tape impression test for diagnosis of notoedric mange in cats. **Journal of Feline Medicine and Surgery**. v. 19, n. 6, p. 702-705. 2017.
- SANTOS, A. J.; VIEIRA, M. C. G.; LIMA, P. P. A.; OLIVEIRA, L. R. C.; CARDINOT, C. B.; ROCHA, T. V. P.; LANNA, L. L. & FRANCISCATO, C. Prevalência de microrganismos e ácaros encontrados em amostras dermatológicas e otológicas de cães e gatos. **Revista Brasileira de Higiene e Sanidade Animal**. v.14, n.3, p. 1 –11. 2020.
- SCOTT, D.W.; MILLER, W.H.; GRIFFIN, C.E. **Muller & Kirk's Small Animal Dermatology**. 6° ed. Philadelphia: Saunders, 2001, 1528 p.
- SHEATHER, A. L. The detection of intestinal protozoa and mange parasites by a floatation technique. **Journal of Comparative Pathology and Therapeutics**. v.36, p. 266-275, 1923.
- SHUWEN, Z.; MIN, W.; XIANG, H.; GUANGMING, L.; SUOYAN, S. **Demodex folliculorum fluorescent staining liquid**. Depositante: LIMING BIO-PRODUCTS Co. Ltd. CN nº 110296878A. Depósito: 08 de dezembro de 2019.
- SILVA, L. S.; CORRÊA, V. M. M.; CAVALCANTE, D. B.; FIUZA, R. F.; VIANA, V. A.; COSTA, E. R. A. ESCABIOSE CANINA COM TRANSMISSÃO TRANSITÓRIA PARA HUMANOS. **Ciência Animal**. v. 28, n. 4, p. 68-70, 2018. Edição Especial (V CESMEV).
- SIMÕES, A. E. S.; SOUZA F. S. & LISBÔA, R. S. Diagnósticos envolvendo ectoparasitos em caninos e felinos em um laboratório veterinário de análises clínicas na cidade de Manaus, AM. **Revista Brasileira de Higiene e Sanidade Animal**. v. 12, nº 1, p. 30-38. 2018.
- SINGH, S. K. Superglue slide impression (SSI) method: a novel diagnostic application for canine demodicosis. **Experimental and Applied Acarology**. v. 79, p. 387–393. 2019.
- SINGH, S. K. & DIMRI, U. The immuno-pathological conversions of canine demodicosis. **Veterinary Parasitology**. v. 203, n. 1-2, p.1–5. 2014.
- SOARES, J. F. & SIQUEIRA, A. L. **Introdução à estatística médica**. 2. ed. Belo Horizonte: Coopmed Editora Médica, 2002. 300p.
- SOUZA, T. M.; FIGHERA, R. A.; SCHMIDT, C.; RÉQUIA, A. H.; BRUM, J. S.; MARTINS, T. B. & BARROS, C. S. L. Prevalência das dermatopatias não-tumorais em cães do município de Santa Maria, Rio Grande do Sul (2005-2008). **Pesquisa Veterinária Brasileira**. v. 29, nº 2, p. 157-162. 2009.
- STEPHENSON, N.; CLIFFORD, D.; WORTH, S. J.; SERIEYS, L. E. K. & FOLEY, J. DEVELOPMENT AND VALIDATION OF A FECAL PCR ASSAY FOR NOTOEDRES CATI AND APPLICATION TO NOTOEDRIC MANGE CASES IN BOBCATS (LYNX RUFUS) IN NORTHERN CALIFORNIA, USA. **Journal of Wildlife Diseases**. v. 49, n. 2, p. 303–311. 2013.

TAENZLER, J.; LIEBENBERG, J.; ROEPKE, R. K. A.; FRÉNAIS, R. & HECKEROTH, A. R. Efficacy of fluralaner administered either orally or topically for the treatment of naturally acquired *Sarcoptes scabiei* var. *canis* infestation in dogs. **Parasites & Vectors**, v. 9, n. 1. 2016.

TAYLOR, M. A.; COOP, R. L. & WALL, R. L. **Parasitologia Veterinária**. 4º ed. Rio de Janeiro: Guanabara Koogan, 2017.

VALENCIO, B. A.; VILELA, V. L. R.; FEITOSA, T. F.; SALES, I. C.; SILVA, S. S. & ARAÚJO, A. L. DIAGNOSIS OF FUNGAL AND PARASITIC DERMATOPATHIES IN DOGS AND CATS OF PARAÍBA STATE, BRAZIL. **ARS VETERINARIA**. v. 34, n. 2, p. 077-082, 2018.

ZORBOZAN, O.; TÜRK, B. G.; ACAR, A.; ORALOGU, G.; ÜNVER, A.; TÖZ, S.; ÜNAL, İ. & TURGAY, N. Comparison of Skin Scraping and Standard Superficial Skin Biopsy in the Laboratory Diagnosis of Scabies. **Türkiye Parazitoloji Dergisi**. v. 44, n. 3, p. 164-167. 2020.